

DUPILUMABE COMO ALTERNATIVA DE TRATAMENTO NA DERMATITE ATÓPICA MODERADA A GRAVE: ESTUDO DE CASO

Dupilumab as an alternative treatment in moderate to severe atopic dermatitis: a case study

Evelyn Nazzari¹; Ariane Sponchiado Assoni²

¹ Acadêmica do curso de Medicina da URI – Câmpus de Erechim. *E-mail*: evelynnazzari@hotmail.com

² Professora do Curso de Medicina da URI – Câmpus de Erechim

Data do recebimento: 21/11/2023 - Data do aceite: 10/04/2024

RESUMO: Relata-se o caso de um indivíduo de 28 anos com dermatite atópica (DA) moderada a grave, que apresentou boa resposta a Dupilumabe. A DA é uma doença cutânea crônica, pruriginosa e inflamatória, que ocorre com mais frequência em crianças, mas também afeta adultos. O participante já havia usado dois agentes para o tratamento da dermatite atópica, sem obter controle adequado da doença. Fez uso de todas as medidas de controle para casos graves da doença: cuidados com o banho, controle ambiental, corticosteroides potentes tópicos e emolientes. Ainda assim, apresentava prurido e lesões cutâneas constantes e qualidade de vida ruim. Observa-se que pacientes com DA refratária grave podem não responder às terapias padrão de primeira linha e apresentam doença generalizada, o que limita tanto a execução de atividades diárias quanto o funcionamento psicossocial e/ou sono, tendo considerável impacto negativo na qualidade de vida. Para tratamento, estão disponíveis terapias tópicas, fototerapia ou terapias sistêmicas. Dupilumabe é um medicamento relativamente novo para tratamento da dermatite atópica, com aprovação em 2018, para essa condição. É um anticorpo monoclonal. Foi observada a evolução do caso por meio de comparação fotográficas e do SCORAD pré e pós dezesseis aplicações de Dupilumabe.

Palavras-chave: Xerose. Prurido. Imunomodulador. Qualidade de vida.

ABSTRACT: This is a 28-year-old-individual case with moderate to severe atopic dermatitis (AD) who responded well to Dupilumab. AD is a chronic,

itchy, inflammatory skin disease that occurs most often in children, but it also affects adults. The participant had already used two agents for the treatment of atopic dermatitis, without obtaining adequate control of the disease. He made use of all control measures for severe cases of the disease: careful bathing, environmental control, potent topical corticosteroids and emollients, even so he had constant itching and skin lesions and poor quality of life. Patients with severe refractory AD who have not responded to standard first-line therapies, and have generalized disease that limits daily activities, psychosocial functioning and/or sleep, with considerable negative impact on quality of life. For treatment, topical, phototherapy or systemic therapies are available. Dupilumab is a relatively new drug for the treatment of atopic dermatitis, approved in 2018 for this condition. It is a monoclonal antibody. The evolution of the case was observed through photographic and SCORAD comparisons before and after sixteen applications of Dupilumab.

Keywords: Xerosis. Itching. Immunomodulator. Quality of life.

Introdução

A dermatite atópica é uma doença cutânea crônica, pruriginosa e inflamatória que ocorre com mais frequência em crianças, mas também afeta adultos. Está frequentemente associada a uma história pessoal ou familiar de atopia, que descreve um grupo de distúrbios que inclui eczema, asma e rinite alérgica. Embora a sensibilização a alérgenos ambientais ou alimentares esteja claramente associada ao fenótipo de dermatite atópica, não parece ser um fator causal, mas pode ser um fator contributivo em um subgrupo de pacientes com doença grave (Howe, 2023). A fisiopatologia inclui fatores genéticos e alterações na barreira cutânea e imunológica (Asbai, 2017). Embora a sensibilização a alérgenos ambientais ou alimentares esteja claramente associada ao fenótipo de dermatite atópica, não parece ser um fator causal, mas pode ser um fator contributivo em um subgrupo de pacientes com doença grave (Howe, 2023). Com relação à resposta imune, destacamos a desregulação de citocinas levando à polarização Th2, Th1, Th17 e Th22,

desencadeando o processo inflamatório. Este perfil de citocinas varia de acordo com a fase da doença, idade e etnia (Aoki *et al.*, 2019).

A DA está presente em pacientes com história pessoal ou familiar de doenças atópicas, como asma, rinite ou a própria DA. É uma das doenças mais frequentes da infância, e sua prevalência chega a 20% em lactentes e 2,1 a 4,9% em adultos da Europa, América do Norte e do Japão. A prevalência anual de novos casos em pacientes com menos de 17 anos nos Estados Unidos da América (EUA) é de 11%; 85% dos pacientes com DA iniciam a doença antes dos cinco anos, mas em 20-40% das crianças com DA a doença persiste na idade adulta. Na população brasileira foi de 8,2% em escolares e 5,0% em adolescentes (Aoki *et al.*, 2019). No entanto, o diagnóstico de DA de início na idade adulta deve ser feito com cautela, pois várias doenças de pele podem se apresentar como dermatite eczematosa na idade adulta (Berger, 2023).

Devido à sua complexa patogênese, que envolve defeitos da barreira cutânea, disfunção imunológica e alterações do microbioma, mediada por fatores genéticos, ambientais e psicológicos, uma única abordagem tera-

pêutica dificilmente é capaz de controlar a doença por completo. Aumento da perda de água transepidermica, diminuição do conteúdo hídrico do estrato córneo e redução da expressão de proteínas da barreira cutânea, como filagrina e claudina-1, são as principais alterações da barreira cutânea encontradas em indivíduos com DA (Aoki *et al.*, 2019). Os indivíduos afetados geralmente apresentam história pessoal ou familiar de atopia, que descreve um grupo de distúrbios que inclui eczema, asma e rinite alérgica (Howe, 2023). Pacientes com DA refratária grave que não respondem às terapias padrão de primeira linha com emolientes e corticosteroides tópicos geralmente apresentam doença generalizada que limita as atividades diárias, o funcionamento psicossocial e/ou sono, com considerável impacto negativo na qualidade de vida (Berger, 2023). Em fevereiro de 2023, a Agência Nacional de Saúde Suplementar (ANS) publicou no Diário Oficial da União, para regulamentar a cobertura obrigatória do medicamento imunobiológico Dupilumabe, para o tratamento de pacientes adultos com dermatite atópica grave, com indicação de tratamento sistêmico e que apresentem falha, intolerância ou contra-indicação à ciclosporina (ANS, 2023). O Dupilumabe custa em torno de dez mil reais por aplicação, em âmbito privado, as quais são realizadas quinzenalmente. Até o momento, não está disponível via Sistema Único de Saúde (SUS).

O diagnóstico é clínico, realizado através da avaliação das lesões, porém pode se optar também pelo exame histopatológico para auxílio diagnóstico e solicitados exames laboratoriais, que auxiliam na determinação dos fatores desencadeantes/irritantes. Existem várias escalas de gravidade da doença para DA (por exemplo, o índice *Scoring Atopic Dermatitis (SCORAD)*, o *Eczema Area and Severity Index (EASI)*, a *Patient-Oriented Eczema Measure (POEM)* e as escalas de medição da qualidade de vida do paciente fo-

ram testadas e validados para uso em ensaios clínicos, mas não são comumente usados na prática clínica e podem não identificar com precisão os pacientes que precisam de terapias tópicas ou sistêmicas mais agressivas (Berger, 2023).

Para avaliar a gravidade das lesões, utiliza-se a Classificação da Superfície Afetada (*SCORAD*, do inglês *Severity Scoring of Atopic Dermatitis Index*), que tem como objetivo medir a extensão da DA. Essa ferramenta aplica a regra dos nove, também utilizada em pacientes queimados, que avalia a extensão e intensidade, prurido e distúrbio do sono; é aplicada em um desenho frontal/dorsal das lesões inflamatórias do indivíduo. A extensão pode ser classificada de 0 a 103, forma leve (<25), moderada (25–50) e grave (> 50) (Antunes *et al.*, 2017).

A parte de intensidade do índice *SCORAD* é composta por seis itens: eritema, edema/papulação, escoriações, líquenificação, crostas e ressecamento.

Cada item pode ser classificado em uma escala 0-3. Os itens subjetivos incluem prurido diário e insônia. Ambos os itens subjetivos podem ser classificados em uma escala analógica visual de 10 cm. A pontuação máxima subjetiva é de 20. Todos os itens devem ser preenchidos no formulário de avaliação *SCORAD*. A fórmula do índice *SCORAD* é: $A/5 + 7B/2 + C$. Nesta fórmula, A é definida como a extensão (0-100), B é definida como a intensidade (0-18) e C é definida como os sintomas subjetivos (0-20). A pontuação máxima do *SCORAD* é de 103 (Oranje, 2007).

O tratamento da DA é feito com uso de medicações tópicas com anti-inflamatórios, corticoides tópicos são primeira linha de tratamento, inibidores da calcineurina, terapia antimicrobiana tópica, o tratamento sistêmico é indicado nos pacientes com DA moderada/grave refratários ao tratamento tópico,

a fototerapia é uma boa opção terapêutica adjuvante, especialmente para DA crônica e em adultos; anti-histamínicos atuam para ajudar na melhora do sono, devido ao seu efeito sedativo (Aoki *et al.*, 2019). Além disso, realizar hidratação da pele e cuidados no banho, por exemplo, não utilizar buchas de banho, banhar-se com água morna/fria, não usar sabonetes que agridam a barreira epitelial, evitar alérgenos ambientais como poeira, pólen, sabonetes com perfume, produtos de limpeza doméstica e tabaco (SBD, 2020).

Na prática clínica, além de avaliar, visualmente, a extensão e a gravidade do eczema, os médicos podem aferir o impacto da DA na qualidade de vida do paciente, fazendo perguntas abertas sobre a intensidade dos sintomas; frequência de explosões; e impacto da doença nas atividades diárias, funcionamento psicossocial e sono. A carga do tratamento, incluindo o tempo gasto no tratamento, o custo dos medicamentos e a frequência das visitas ao médico, também devem ser avaliadas (Berger, 2023).

A DA possui forte impacto na qualidade de vida dos pacientes, e isso deve ser sempre levado em consideração durante a abordagem do tratamento, pois eventualmente necessitamos usar medicamentos sistêmicos devido a qualidade de vida prejudicada. Devido ao seu curso crônico e prurido intenso, a DA pode causar perda de sono, perda de dias de trabalho, faltas escolares, isolamento social, depressão e ideações suicidas (Aoki *et al.*, 2019).

Abordando mais especificamente o Dupilumabe, trata-se de um anticorpo monoclonal totalmente humanizado, com ação direta sobre a cadeia alfa, comum de receptor IL-4 e IL-13. Essas duas citocinas estão envolvidas no perfil de resposta imune Th2, induzindo sensibilização alérgica, promovendo inflamação atópica, e diminuindo a função e a estrutura da barreira cutânea. Ao bloquear a via de

IL-4 e IL-13, Dupilumabe inibe três mecanismos de doença diferentes e relevantes na DA: a diminuição da função de barreira da pele causada pela *dowregulations* da proteína filagrina, o *switch* de classe para IgE causada por citocinas Th2, e a diferenciação global de Th2 do infiltrado inflamatório (Antunes *et al.*, 2017). A evidência de crescente número de ensaios clínicos sugere que os benefícios do Dupilumabe excedam os efeitos colaterais. São eles: conjuntivite, herpes oral, prurido nos olhos, blefarite, olho seco, reações nos locais da injeção (Simpson *et al.*, 2020).

Como método de pesquisa, o estudo de caso é usado, em muitas situações, para contribuir com o conhecimento dos fenômenos individuais, grupais, organizacionais, sociais, políticos e relacionados (Yin, 2015). Em resumo, um estudo de caso permite que os investigadores foquem um “caso” e retenham uma perspectiva holística e do mundo real – como no estudo dos ciclos individuais da vida (Yin, 2015). Trata-se de um método que proporciona investigações de fenômenos sociais modernos nos quais o pesquisador não pode manejar desempenhos acentuados que influenciam ou modificam seu elemento de estudo.

O presente estudo é fruto de um projeto de pesquisa previamente aprovado pelo Comitê de Ética da Universidade Regional Integrada do Alto Uruguai das Missões, sob o protocolo nº 4.665.832.

Com base no exposto, o presente estudo de caso buscou avaliar a eficácia da medicação para redução da gravidade do caso com a melhora clínica do participante e consequentemente melhora da qualidade de vida. O método de avaliação foi observacional, retrospectivo e prospectivo, por meio de comparação dos resultados mediante registros fotográficos, antes da aplicação do Dupilumabe e após dezesseis aplicações do medicamento. Também, foi aplicado um

questionário com doze perguntas objetivas para avaliar a resposta terapêutica do medicamento e verificar, conseqüentemente, se ocorreu melhora da qualidade de vida.

Relato de caso

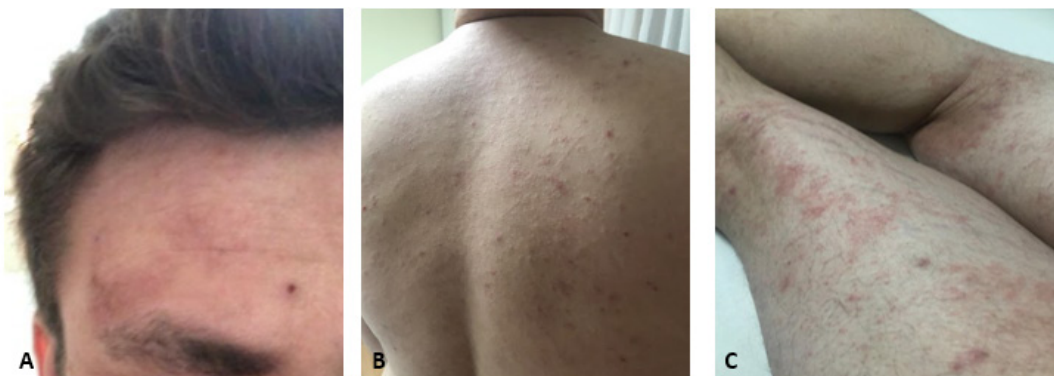
Participante do sexo masculino, de 28 anos, branco, natural e procedente de Erechim, Rio Grande do Sul. Diagnosticado com DA moderada/grave, em 2014, aos 20 anos, com péssima qualidade de vida e sem tratamento eficaz. O participante apresentava xerose cutânea na infância e, com o passar dos anos, teve exacerbação dos sinais e sintomas, porém, não tinha diagnóstico definido, conforme mostra na figura 1.

Na adolescência, intensificou a xerose cutânea, palpebral, prurido, escoriações, áreas de eczema extenso, em fossa cubital, fossa poplíteia, tronco, pescoço, couro cabeludo, rosto, além disso, surgiram fissuras cutâneas na palma das mãos. Utilizou imunomodulador, antagonista dos receptores de leucotrienos, anti-histamínicos, corticoide tópico e hidratante corporal previamente, porém, nenhum com total eficácia.

Em agosto de 2019, o participante foi submetido à classificação *SCORAD*, a qual totalizou em 103, valor máximo da classificação. Durante a classificação da extensão de acometimento, observou-se presença de escoriações, xerose cutânea na área do rosto, em tronco tanto anterior, quanto posterior. Também observado em fossa cubital e região de cotovelo bilaterais, porção anterior e posterior de ambas as coxas. Para quantificar a intensidade, foi avaliada a presença de eritema, edema, descamação, escoriações, liquenificação e xerose cutânea, sendo cada item quantificado em 3. Outro item avaliado é a percepção de prurido e má qualidade do sono, sendo um valor subjetivo quantificado pelo participante, o qual foi quantificado em 20. Ao realizar a fórmula, totalizou em 103.

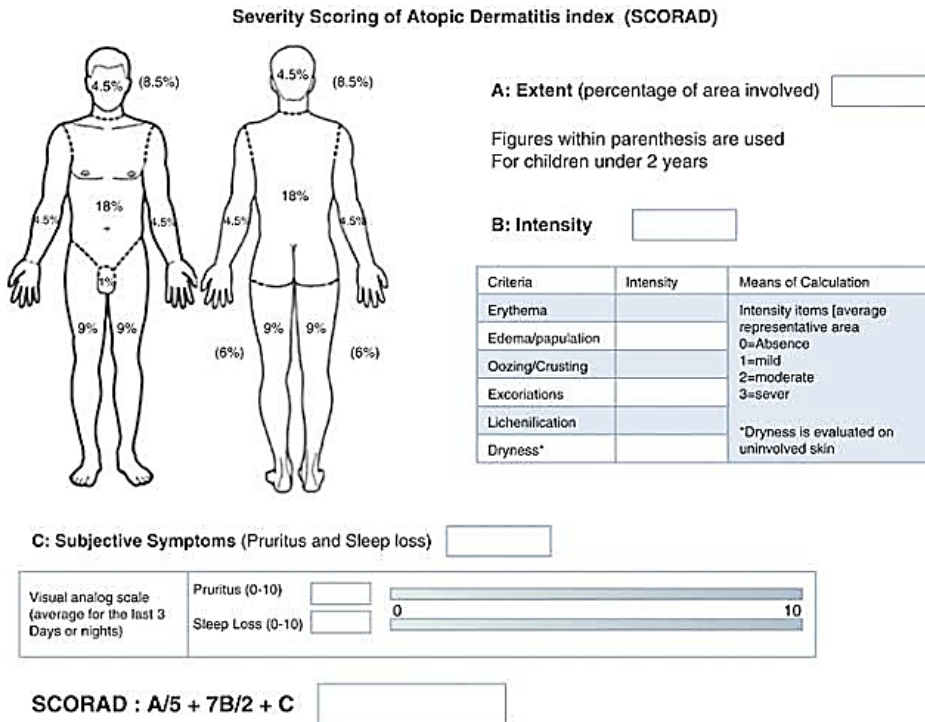
O *SCORAD*, conforme figura 2, é uma ferramenta para avaliar a gravidade da DA por meio de uma pontuação para sinais e sintomas e pode variar de zero (sem lesões e sintomas) a 103 (máximo). Acima de 50, a DA é considerada grave. Diante do exposto acima, foi iniciado tratamento com antibioticoterapia, corticoide tópico, imunomodulador tópico e shampoo dermocosmético, porém sem eficácia.

Figura 1. Lesões de dermatite atópica antes do Dupilumabe.



Legenda: (A) Lesões região frontal pré-tratamento: xerose, eczema; (B) Lesões no dorso pré-tratamento: xerose, lesões maculopapulares, eczema; (C) Lesões nos membros inferiores pré-tratamento: lesões maculopapulares e eczema extenso.

Figura 2. Parâmetros avaliados na classificação SCORAD.

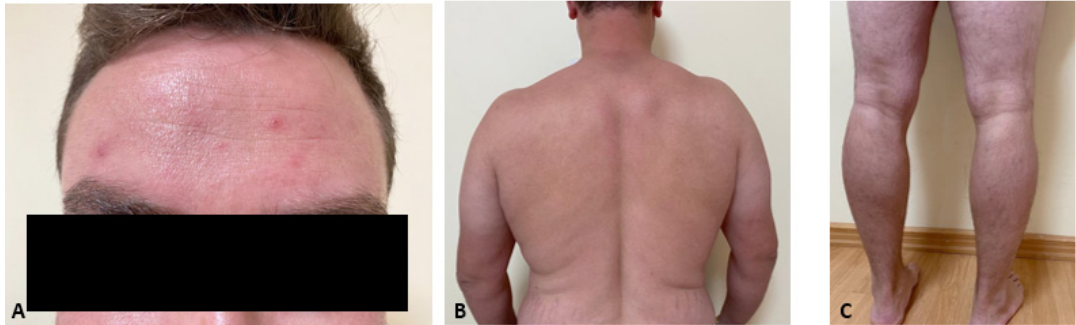

Fonte: Giavina-Bianchi (2019).

Em janeiro de 2020, iniciou tratamento com MTX 12,5 mg/semana, por quatro meses, o qual foi eficaz para a melhora dos sinais e sintomas, porém foi necessária a suspensão do medicamento, em junho de 2020, por alteração de enzimas hepáticas, alanina aminotransferase (ALT), e aspartato aminotransferase (AST). Então, optou-se pela introdução de Dupilumabe, uma dose de ataque de 600mg via subcutânea e, quinzenalmente, na dose de 300 mg na via subcutânea, a partir de junho de 2020. Foi feita uma nova classificação por meio do SCORAD, após dezesseis aplicações de Dupilumabe 300mg via subcutânea, ou seja, em dezembro de 2020, a qual resultou em um total de 7,9. Apresentou eficácia significativa, pois a pele do participante não apresentou mais lesões descamativas, escoriações ou xerose cutânea e proporcionou melhora na qualidade do sono

e, consequentemente, na qualidade de vida do participante.

O questionário foi aplicado em janeiro de 2021, após dezesseis aplicações do Dupilumabe. Ao questionar o indivíduo sobre alguns sinais e sintomas, foi possível obter respostas satisfatórias, que indicam eficácia do tratamento. Dentre elas, destacam-se prurido corporal e nos olhos, melhora no que tange às lesões, qualidade do sono, além de outros aspectos, os quais apontam resultados positivos. Outrossim, questionou-se acerca de lesões na região oral, reação no local de aplicação, ou se o indivíduo se sentiu mal após a aplicação do medicamento. Todas as respostas apontam para a negação de tais sintomas, o que reforça a tese segundo a qual Dupilumabe pode ser considerado eficaz. Por fim, é importante destacar que o indivíduo utilizou creme hidratante somente no rosto.

Figura 3. Lesões de dermatite atópica após dezesseis aplicações de Dupilumabe.

Legenda: (A) Região frontal pós-tratamento: leve xerose; (B) Região do dorso pós-tratamento: leve xerose; (C) Região dos membros inferiores pós-tratamento: sem presença de lesões.

Além disso, sentiu-se seguro em realizar o tratamento.

Ao analisar as fotos anteriores às atuais, percebe-se significativa melhora, tanto com relação aos resultados do procedimento, quanto em relação ao *SCORAD*. Pode-se afirmar, portanto, que houve melhora na qualidade de vida do participante.

Discussão

Foi relatado o caso de um participante masculino, de 28 anos, com DA grave, que estava com seus sinais e sintomas mal controlados, mesmo após tratamentos sistêmicos. O MTX foi eficiente para melhora das lesões, porém desencadeou hepatotoxicidade. Apresentava prurido e lesões cutâneas continuamente e importante comprometimento da qualidade de vida.

Uma investigação reportou que o Dupilumabe reduziu, acentuadamente, a atividade da doença em indivíduos com DA. Foram realizadas análises transcriptômicas de espécimes de biópsia de pele pré-tratamento e pós-tratamento de indivíduos com DA moderada a grave, tratados, semanalmente, com 150 ou 300 mg de Dupilumabe ou pla-

cebo. A exacerbação do transcriptoma da DA foi observada em indivíduos tratados com placebo. Dupilumabe melhorou a assinatura de DA de maneira dose-dependente. Este foi o primeiro relato que mostra uma melhora rápida da assinatura molecular da DA com terapia alvo anti-IL-4 receptor alfa. Esses dados sugerem que IL-4 e IL-13 conduzem um complexo eixo inflamatório centrado em TH2 em indivíduos com DA (Hamilton; Jannifer *et al.*, 2014).

Adicionalmente, de modo pioneiro, no Brasil, outro estudo acerca de um indivíduo em uso de monoterapia com Dupilumabe demonstrou grande melhora na qualidade de vida. O tratamento iniciou com dose de ataque de 600mg por via subcutânea e 300mg também por via subcutânea a cada 2 semanas (Giavina-Bianchi *et al.*, 2019).

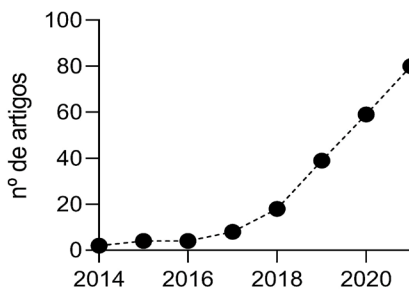
Outro estudo, duplo-cego, controlado por placebo, demonstrou a segurança e efeitos de Dupilumabe. Reduziu, significativamente, a expressão de genes envolvidos na inflamação tipo 2, hiperplasia epidérmica, células T, células dendríticas, e simultaneamente aumentou a expressão de diferenciação epidérmica, barreira e genes do metabolismo lipídico. Dupilumabe reduziu a espessura da epiderme lesional *versus* placebo (Guttman-Yassky; Emma *et al.*, 2019).

Em concordância com os demais, em um estudo de extensão aberto foi relatado a segurança e eficácia do tratamento com Dupilumabe por até 4 anos em adultos com DA moderada a grave e eficácia em um subgrupo de pacientes que utilizam a medicação quinzenalmente. A adesão autorrelatada foi de 98,1%. Os resultados apoiam o Dupilumabe como tratamento contínuo de longo prazo para adultos com DA moderada a grave (Beck; Lisa *et al.*, 2023).

Ademais, foi possível observar, por meio do questionário respondido pelo participante e nova classificação no *SCORAD*, que houve melhora dos sinais e sintomas associados à doença em questão, ao utilizar o medicamento imunobiológico.

Os primeiros relatos na literatura referentes ao uso do Dupilumabe surgiram em 2014 e têm crescido, nos últimos anos, conforme demonstra-se na Figura 4.

Figura 4. Evolução no número de publicações com os termos *Dupilumab*, *Dupixent* e *Atopic Dermatitis* disponíveis na *Web of Science*.



Para avaliar o uso do Dupilumabe na DA, foi realizada uma busca na base de dados *Web of Science* com os termos *Atopic Dermatitis*

e *Dupilumabe*, sendo encontrados 315 artigos originais ou de revisão. Destes estudos, apenas seis foram realizados no Brasil. Dessa forma, os resultados aqui reportados contribuem para melhor entender o potencial terapêutico deste medicamento na população brasileira.

Em 2022, o FDA aprovou 37 novos fármacos, segundo o levantamento anual, realizado pela *American Chemical Society* (Halford, 2023). Os imunobiológicos, dos quais 17 pertencem a esta classe, têm ganhado espaço no desenvolvimento de novos fármacos.

Considerações Finais

Relatou-se o caso de um indivíduo com DA moderada/grave em uso de Dupilumabe após tentativa de tratamento com MTX. O resultado terapêutico foi satisfatório, pois observou-se melhora nos aspectos cutâneos do indivíduo, bem como na qualidade de vida. O Dupilumabe tem custo oneroso, em torno de 10 mil reais no mercado, cada aplicação, quinzenalmente; diante disso, muitos pacientes não realizam o tratamento devido à dificuldade de arcar com os custos financeiros.

Com base no exposto, é possível afirmar que os objetivos propostos foram alcançados, de maneira satisfatória. Não obstante, é válido pensar em estratégias para facilitar o acesso dos indivíduos ao medicamento, devido ao custo, para que mais pessoas tenham acesso para melhora da sua qualidade de vida diante da DA. Dessa maneira, corrobora para que mais indivíduos diagnosticados com DA possam utilizar, com segurança, o Dupilumabe, para tratamento da DA moderada a grave.

REFERÊNCIAS

- AOKI, V.; LORENZINI, D.; ORFALI, R. L.; ZANIBONI, M.C.; OLIVEIRA, Z. N. P. DE; RIVITTI-MACHADO, M. C.; TAKAOKA, R.; WEBER, M. B.; CESTARI, T.; GONTIJO, B.; RAMOS, A. M. C.; SILVA, C. M. DE R.; CESTARI, S. Da C. P.; SOUTO-MAYOR, S.; CARNEIRO, F. R.; CERQUEIRA, A. M. M. De; LACZYNSKI, C.; PIRES, M. C.
- Consensus on the therapeutic management of atopic dermatitis – Brazilian Society of Dermatology. *An Bras Dermatol. An. Bras. Dermatol.*, v. 94, n. 2, p. 67-75, 2019. Disponível em: <http://www.anaisdedermatologia.com.br/detalhe-artigo/103232/Consenso-sobre-manejo-terapeutico-da-dermatite-atopica-%E2%80%93-Sociedade-Brasileira-de-Dermatologia#:~:text=RESULTADOS%2FCONCLUS%C3%83O%3A%20os%20especialistas%20apontam,agravantes%20e%20em%20programas%20educacionais>. Acesso em: 29 maio 2023.
- ANTUNES, A. A.; SOLÉ, D.; CARVALHO, V. O.; BAU, A. E. K.; KUSCHNIR, F. C.; MALLOZI, M. C.; MARKUS, J. R.; SILVA, M. G. N. E.; PIRES, M. C.; MELLO, M. E. E.; ROSÁRIO FILHO, N. A.; SARINHO, E. S. C.; CHONG-NETO, H. J.; RUBINI, N. P. M.; LUCIANA R. SILVA. Guia prático de atualização em dermatite atópica - Parte I: etiopatogenia, clínica e diagnóstico. Posicionamento conjunto da Associação Brasileira de Alergia e Imunologia e da Sociedade Brasileira de Pediatria. *Arq Asma Alerg Imunol.*, v. 1, n. 04, p. 149, 2017.
- BERGER, T. G. Avaliação e tratamento da dermatite atópica refratária grave (eczema) em adultos. **Up To Date**. 2023. Disponível em: Disponível em: <http://www.uptodate.com/online>. Acesso em: 29 maio 2023.
- BECK L. A.; DELEURAN M.; BISSONNETTE R.; DE BRUIN-WELLER M.; GALUS R.; NAKAHARA T.; SEO S. J.; KHOKHAR F.A.; VAKIL J.; XIAO J.; MARCO A.R.; LEVIT N. A.; O'MALLEY J. T.; SHABBIR A. Dupilumab Provides Acceptable Safety and Sustained Efficacy for up to 4 Years in an Open-Label Study of Adults with Moderate-to-Severe Atopic Dermatitis. *Am J Clin Dermatol*, v. 23, n. 3, p. 93-408, 2022.
- GIAVINA-BIANCHI, M. H., GIAVINA-BIANCHI, P., RIZZO L. V. Dupilumabe no tratamento da dermatite atópica grave refratária à imunossupressão sistêmica: relato de caso. *Einstein*, v. 17, n. 4, 2019.
- GUTTMAN-YASSKY, E. *et al.* Dupilumab progressively improves systemic and cutaneous abnormalities in patients with atopic dermatitis. *J Allergy Clin Immunol*, v. 143, n. 1, p. 155-172, 2019.
- HALFORD, B. New drug approvals held steady in 2021. *Chemical & Engineering News*, v. 100, n. 2, p. 17-17, 2022.
- HALFORD, B. 37 new drugs achieved FDA approval in 2022. *Chemical & Engineering News*, v. 101, n. 3, 2022. Disponível em: <https://cen.acs.org/pharmaceuticals/37-new-drugs-achieved-fda/101/i3> Acesso em: 06 mar. 2023.
- HAMILTON J.D.; SUÁREZ-FARIÑAS M.; DHINGRA N.; CARDINALE I.; LI X.; KOSTIC A.; MING JE, RADIN A.R.; KRUEGER J. G.; GRAHAM N.; YANCOPOULOS G.D.; PIROZZI G.; GUTTMAN-YASSKY E. Dupilumab improves the molecular signature in skin of patients with moderate-to-severe atopic dermatitis. *Journal of Allergy and Clinical Immunology*, v. 134, n. 6, p. 1293-1300, 2014.
- HOWE, W. **Visão geral da dermatite** (dermatoses eczematosas). 2022. Disponível em: <https://www.uptodate.com/contents/overview-of-dermatitis-eczematous-dermatoses?search=william%20aoki%20>

atopic%20dermatit&source=search_result&selectedTitle=1~150&usage_type=default&display_rank=1#H29 Acesso em: 17 fev. 2023.

ORANJE A. P., GLAZENBURG, E. J., WOLKERSTORFER, A., DE WAARD-VAN DER SPEK, F. B. Practical issues on interpretation of scoring atopic dermatitis: the SCORAD index, objective SCORAD and the three-item severity score. **Br J Dermatol.**, v. 157, n. 4, p. 1, 2007.

SIMPSON E. L.; PALLER A.S.; SIEGFRIED E.C.; BOGUNIEWICZ M.; SHER L.; GOODERHAM MJ; BECK L.A.; GUTTMAN-YASSKY E.; PARISER D.; BLAUVELT A.; WEISMAN J.; LOCKSHIN B.; HULTSCH T.; ZHANG Q.; KAMAL M.A.; DAVIS J.D.; AKINLADE B.; STAUDINGER H.; HAMILTON J.D.; GRAHAM N.M.H.; PIROZZI G.; GADKARI A.; ECKERT L.; STAHL N.; YANCOPOULOS G.D.; RUDDY M.; BANSAL A. Efficacy and Safety of Dupilumab in Adolescents with Uncontrolled Moderate to Severe Atopic Dermatitis: A Phase 3 Randomized Clinical Trial. **JAMA Dermatology**, v. 156, n. 1, p. 44-56, 2020.

Sociedade Brasileira de Dermatologia. **Dermatite Atópica**. Disponível em: <https://www.sbd.org.br/dermatologia/pele/doencas-e-problemas/dermatite-atopica/59/#tratamento> Acesso em: 01 nov. 2020.

YIN, R. K. **Estudo de caso**: planejamento e métodos. Tradução de Cristhian Matheus Herrera. 5. ed. são Porto Alegre: Bookman, 2015.